Aus dem Krankenhaus der jüdischen Gemeinde
zu Berlin.

Ein Fall von primärem Carcinom des Ureter.

Inaugural-Dissertation

zur

Erlangung der Doktorwürde

der

Hohen Medizin. Fakultät der Albert-Ludwigs-Universität

zu

Freiburg i. B.

ACAD. LUDOVICIANA BIBL.

vorgelegt von

Emil Loewenstein
approb. Arzt aus Berlin.

BERLIN
DRUCK UND VERLAG VON EDUARD FRAENKEL.
1911.

Gedruckt mit Genehmigung der Hohen Medizinischen Fakultät der Albert-Ludwigs-Universität.

Dekan: Geh. Hofrat Prof. Dr. v. Kries.

Referent: Geh. Hofrat Prof Dr. Kraske.

Dem Andenken
meiner Eltern und meines Pflegevaters!

Literaturverzeichnis.

W. N. Derewenko. Zur Frage der papillären (fibroepithelialen) Neubildungen des Nierenbeckens und des Ureter. Zentralblatt f. Chir. 1909. pag. 654.

B. Poll. Ein Fall von multipler Zottengeschwulst im Ureter und Nierenbecken. Beitr. zur klin. Chir. Bd. 23, pag. 822.

Kaufmann. Spezielle pathologische Anatomie. pag. 627.

Kohlhardt. Ueber eine Zottengeschwulst des Nierenbeckens und des Ureter. Virchows Archiv 148, pag. 565.

Neelsen. Beiträge zur pathologischen Anatomie der Ureteren. Beitr. zur path. Anat. Bd. 3, pag. 277.

Jona. Beitrag zu den primären Tumoren des Ureter. Zentralblatt f. allgem. Pathologie. 1894. pag. 659.

Hasemeyer, Inauguraldissertation. Erlangen 1895.

Jebens. Inauguraldissertation. Berlin 1894.

O. Stoerck. Ein Fall von Papillomatose des Nierenbeckens, des Ureter und der Blase. Beitr. zur pathol. Anatomie. Bd. 26, pag. 366.

J. Israel. Chirurgische Klinik der Nierenkrankheiten. pag. 532/33.

W. Metcalf and H. Safford. A case of carcinoma of the ureter apparently induced by a Calculus lodged in its iuxtavesical portion. Amer. journal of the med. sciences 1905. Zentralbl. f. Chir. pag. 303.

H. Hartmann. Pyelite calculeuse, néphrotomie, mort. Cancer du bassinet et de l'uretère à gauche avec propagation à la plèvre gauche et au poie. Bulletins de la société anatomique de Paris. 1886. pag. 576.

D. P. Kischensky. Primärer Plattenepithelkrebs der Nierenkelche und Metaplasie des Epithels der Nierenkelche des Nierenbeckens und des Ureter. Beitr. zur path. Anatomie. Bd. 30, pag. 348.

Davy. British medical Journal 1884 II. Ref. Virchow-Hirsch's Jahrb. 1884 II.

Voelcker. The British medical Journal. 1895. pag. 754.

Hektoen. Journal of the American Medical Association. 1896. pag. 1116.

Wising och Blix. Fall af primär kancer i högra ureteren och secundar kancer i mesenterialkörtloma, rectum och lefvern, samt hydronefros Hygiea. 1878. pag, 468. Ref. Virchow-Hirsch's Jahrb. 279 II, pag. 209.

Vorpahl. Ueber ein primäres Carcinom des Ureter. Diss. Greifswald 1905.

Gerstein. Inauguraldissertation. Kiel 1902.

H. Rundle. Epitheliom des Ureter, das eine Hydroneprose verursachte. Transaction of the path. soc. of London 1896.

Geschwülste des Ureter werden selten beobachtet. Nach ihrer Histogenese betrachtet, können wir sie in epitheliale und desmoide Tumoren einteilen; sehen wir von Geschwülsten aus der Bindegewebsreihe ab und betrachten wir zunächst diejenigen epithelialer Genese, so sei zur Orientierung nur kurz bemerkt, dass die epithelialen Geschwülste in Papillome und Carcinome eingeteilt werden und die ersteren im allgemeinen als gutartig bezeichnet werden. Dies Urteil ist jedoch, wie I. Israel bemerkt, nicht ganz gerechtfertigt, da er beobachten konnte, dass nach der Entfernung dieser „gutartigen" Papillome in anderen Körperteilen bösartige „Metastasen" zustande kommen. Auch andere, in der Literatur vorliegende Fälle sprechen in diesem Sinne.

So hat Derewenko einen Fall von Haematohydronephrose beschrieben, bei dem sich nach ihrer Exstirpation in der hydronephrotischen atrophischen Niere nur „gutartige" Papillome finden, und trotzdem fanden sich bei einer späteren Operation im Bereich der Operationsnarbe papillomatöse im Zerfall begriffene Wucherungen, die auch im Ureter vorhanden waren und zu seiner radikalen Entfernung führten. Aber nicht genug damit; nach einigen Monaten erkrankte unter Harnverhaltung und Vergrösserung auch die

rechte Niere. Dazu gesellten sich Lendenschmerzen und plötzliche Paraplegie mit Lähmungen von Blase und Mastdarm. Die bald erfolgende Autopsie deckte eine Geschwulst in der Nierengegend mit Zerstörung des zweiten und dritten Lendenwirbels und Metastasen in Leber und Lunge auf. Jetzt diagnostizierte man einen Zottenkrebs, wobei ausdrücklich der Unterschied gegenüber den früher gefundenen gutartigen Neubildungen im Harnleiter und in der exstirpierten Niere betont wurde. Trotzdem wurde das „gutartige" Papillom des Harnleiters und des Nierenbeckens als Ausgangspunkt für die „Metastasen" angesehen.

Einen zweiten Fall beschreibt Poll in seiner Arbeit „Ein Fall von multipler Zottengeschwulst im Ureter und Nierenbecken"; hier handelt es sich um gutartige Papillome im Ureter und Nierenbecken. Makroskopisch entsprechen die Neubildungen durchaus dem Bilde der gutartigen Papillome, ebenso mikroskopisch. Es wird berichtet, dass zwischen den Epithelwucherungen und dem submucösen Bindegewebe eine scharfe Grenze gewahrt bleibt. Auch zeigt sich nirgends ein Tiefenwachstum und eine Durchsetzung der Submucosa mit Epithelzapfen oder -nestern. Ein anderes Bild aber zeigt sich in den erweiterten Nierenkelchen. Das polypöse Gewebe ist in diese hineingewuchert und zeigt hier alle Merkmale krebsiger Entartung. Wir finden ein ausgebreitetes Tiefenwachstum und Eindringen von Epithelzapfen in die Nierensubstanz, an den Uebergängen des carcinomatösen Gewebes in das normale Gewebe kleinzellige Infiltration. Auch dieser Fall beweist, dass die Gutartigkeit der Papillome des Ureter nur eine relative ist, und dass man jederzeit mit ihrer malignen Entartung rechnen muss.

Einen weiteren Fall, der beweist, dass die Papillome „zu unrecht als gutartig“ (I. Israel) bezeichnet werden, beschreibt Busse. Es handelt sich um einen Fall von Papillomen des Nierenbeckens und Ureter, in der Blase hingegen fand sich ausgesprochene carcinomatöse Durchwucherung der Blasenwandungen. Auch das obere Ende des Ureter zeigte krebsige Entartung. Aus den angeführten Fällen geht jedenfalls hervor, dass die Papillome des Ureter, oder sagen wir gleich allgemein der Harnwege, eine Neigung zu maligner Entartung besitzen, und aus diesem Grunde wenigstens in klinischer Hinsicht als nichtgutartig, vielmehr als dubiös betrachtet werden müssen. Vervollständigen wir unsere Ausführungen noch durch die wenigen weiteren Fälle von Papillomen.

Kaufmann berichtet in seiner „Speziellen pathologischen Anatomie“ S. 627 über einen von ihm sezierten Fall von Papillomen des Ureter, bei dem er zahlreiche kleinere und dicke, weiche Polypen fand, die einer mikroskopischen Untersuchung nicht unterzogen worden sind.

Kohlhardt beschreibt eine multiple Geschwulst des Ureter und Nierenbeckens. Auch in diesem Fall spricht nichts für eine maligne Neubildung, die vom Verfasser noch ausdrücklich ausgeschlossen wird.

Neelsen schildert einen Fall von primärer Uretererkrankung. Es handelt sich um eine Spaltung des Ureter der rechten Niere, von denen der eine Ast zahlreiche, dicht nebeneinandersitzende Tumoren aufweist, die den makroskopischen und mikroskopischen Bau von gutartigen Papillomen besitzen.

Jona berichtet über eine Uretergeschwulst, die nach seiner Meinung von den Ueberresten des

Wolff'schen Ganges ausgeht. Diese Arbeit erscheint bemerkenswert wegen der Ansicht des Verfassers, dass die Bildung zweier Knospen bei der Anlage des Ureter eine Disposition für die Entstehung von Geschwülsten abgibt. Vielleicht beruht auf dieser Prädisposition auch der vorher erwähnte Fall von Neelsen, der so aufzufassen wäre, dass die Spaltung des Ureter die Bildung der Papillome begünstigt hat.

Hasemeyer beschreibt einen apfelgrossen Tumor, der der Uretermündung aufsitzt und makroskopisch und mikroskopisch nach seiner Meinung den Bau eines gutartigen Papilloms gezeigt haben soll.

Ebenso beschreibt Jebens einen gutartigen Tumor von papillomatösem Bau.

O. Stoerck beschreibt einen Fall von Papillomatose des Nierenbeckens, des Ureter und der Blase. Es handelt sich dabei um eine hochgradige Papillombildung, die sich vom Nierenbecken über den ganzen Ureter erstreckt, und an umschriebenen Stellen auch in der Harnblase auftritt. Die Beteiligung der Ureterschleimhaut in ihrer ganzen Ausdehnung lässt den Fall als einen ganz besonders bemerkenswerten erscheinen.

Von Carcinomen des Ureter sind folgende Fälle bekannt:

In seiner „Chirurgischen Klinik der Nierenkrankheiten" beschreibt I. Israel einen kirschgrossen Zottenkrebs des Nierenbeckens.

Es handelt sich um einen papillären Tumor, der von der Schleimhaut des Nierenbeckens ansgeht, aus dicht aneinander gedrängten Papillen besteht, und sich ein wenig in den Ureter hineinerstreckt.

Mikroskopisch finden sich grosse Epithelzellennester mit auffallend reichen Chromatingehalt der Zellen und Neigung derselben zu Verklumpung. An den meisten Stellen besteht eine scharfe Absetzung des Bindegewebes vom Epithel, aber hier und da sind Stellen, wo die Grenzen verwischt sind und ein Eindringen des Epithelgewebes in den bindegewebigen Grundstock sich zu vollziehen scheint. Innerhalb der Bindegewebspapillen finden sich Epithelleisten oder kleine Epithelnester, die sich ohne scharfe Grenze gegen das Bindegewebe absetzen. Auch die soliden Zellnester sprechen für eine maligne Neubildung, ferner die Hyperchromatose und die Atypie des Epithels und die starke Rundzelleninfiltration.

An derselben Stelle veröffentlicht Israel einen Fall von papillärem Tumor des Nierenbeckens und des Nierenparenchyms mit multiplen Papillomen des Ureters und der Harnblase.

Bei der Sektion fand sich eine Dilatation des Nierenbeckens, das auf dem Durchschnitt mit aneinander gedrängten zottigen Geschwülsten dicht besetzt ist. „In unmittelbarer Kontinuität mit diesen steht eine weiche, zerklüftete, zottige Geschwulst, welche den ganzen oberen Pol und noch einen Teil des mittleren Drittels des Nierenparenchyms einnimmt. Der Tumor wächst an vielen Stellen in die Rinde hinein, sodass ihn nur noch eine zwei bis drei Millimeter dicke Schicht Nierensubstanz von der Kapsel trennt. Auf der Schleimhaut des Ureter finden sich zahlreiche, warzige, gestielte, kleine Tumoren, teils einzelnstehend, teils zu kleinen Häufchen aggregiert, teils zirkulär um den ganzen Umfang angeordnet, sodass sie an der Stelle ihrer stärksten Entwicklung

zirka 9 cm oberhalb der Einmündung in die Blase ein Abflusshindernis bilden müssen."

Wegen ihrer Aetiologie bemerkenswert sind folgende drei Fälle von Carcinom:

W. Metcalf und H. Safford berichten über einen Fall von primärem Uretercarcinom, der aetiologisch wahrscheinlich in Zusammenhang steht mit einem in dem Harnleiter liegengebliebenen Nierenstein, von dem die Autoren annahmen, dass er vielleicht einen dauernden Reiz auf die Ureterschleimhaut ausgeübt und so zur Carcinombildung geführt habe. Die Operateure hatten die Diagnose auf einen Harnleiterstein gestellt und fanden bei der wegen Schwäche des Patienten in zwei Zeiten vorgenommenen Operation, nachdem bei der ersten Operation der Harnleiter am Sitz des Steines gerissen war, eine Geschwulst, die von der Risstelle bis zum Promontorium reichte. Der Tumor des Harnleiters wurde von den Autoren als Adenocarcinom angesprochen, was deshalb auffällig ist, weil die normale Ureterschleimhaut nur im oberen Teil spärliche Drüsen hat, die als Ausgangspunkt hätten dienen können. Ob die Geschwulst tatsächlich von da ihren Ausgang nimmt, oder ob es sich in diesem Fall um eine embryonale Keimverlagerung gehandelt hat, muss dahingestellt bleiben. Auch die papillomatöse Wucherung im Ureter von der Risstelle aufwärts bis ins Nierenbecken, die gelegentlich bei der Untersuchung des Ureter gefunden wurde, wird von den Verfassern auf den Harnleiterstein zurückgeführt.

Noch ein zweiter Fall findet sich in der Literatur, bei dem vermutlich ein Nierenstein den Anstoss zur Carcinombildung im Nierenbecken und im Harnleiter gab.

Hartmann beschreibt die Krankheit eines Mannes, der schon seit seinem siebenten und achten Jahre an Harngries gelitten, und der im Zustande schweren Kollapses und der Uraemie in Behandlung kam. Er wurde operiert, und es wurde ihm ein Nierenstein entfernt. Nach einigen Tagen Exitus letalis. Bei der Obduktion fand man im linken Nierenbecken, wo der Stein gesessen hatte, ein Carcinom, das auf den angrenzenden Teil des Ureter übergriff, und zu Metastasen in der Leber und der linken Pleura geführt hatte.

Die gleiche Aetiologie wird noch in einem dritten Fall beschuldigt, das Carcinom herbeigeführt zu haben.

Davy berichtet über ein Carcinom, das von dem im Ureter befindlichen Stein hervorgerufen, sich auf die Blase und das Rectum erstreckte und auch zu Metastasen in der Leber geführt hatte.

Auch in den Nierenkelchen kam primäres Carcinom zur Beobachtung. Diese gehören streng genommen nicht zu unserem Thema. Des besonderen Interesses wegen, das ein Fall von primären Carcinom der Nierenkelche mit Metaplasie des Nierenbeckens und des Ureter beanspruchen darf, sei doch in Kürze über ihn berichtet.

Kischensky fand bei der Sektion eine gänzlich entartete Niere, die aus Neoplasma, Binde- und Fettgewebe bestand. Im Nierengewebe fanden sich Hüllen, die untereinander im Zusammenhang standen und viel Eiter enthielten, deren Wände mit weissen, zerbröckelnden Massen und mit papillomatösem Gewebe bedeckt waren. Es fand sich eine Erweiterung und Verdickung des Nierenbeckens und des Ureter. Die Mündung des Ureter ist durch Massen von phosphorsaurem Kalk verstopft.

Einen ebenso seltenen als interessanten Befund bietet das mikroskopische Bild. Man sieht eine krebsige Entartung der papillomatösen Wucherungen, die die Wände der oben erwähnten Höhlen des Nierengewebes auskleiden und vielfach in dasselbe hineinwuchern. Diese Höhlen stellen sich als Ueberreste der Nierenkelche und des Nierenbeckens dar. Das Carcinomgewebe zeigt eine eigenartige Verhornung seiner oberen und tieferen Epithelschichten, die sich aber auch durch das ganze Nierenbecken und in der Ureterschleimhaut durch den ganzen Verlauf des Ureter nachweisen lässt. Die verhornten Epithelien wuchern in die Tiefe des Nierenbeckens und in den Ureter hinein. An den einzelnen Epithelzellen, namentlich im Beginn der Verhornung, sieht man stachelförmige Ausläufer, die Verbindungen zwischen den einzelnen Zellen darstellen. Im Ureter vielfach entzündliche Erscheinungen in Gestalt starker Infiltration mit kleinen Rundzellen unter der Epithelschicht. Im anderen Ureter findet sich ausser eitriger Infiltration nichts Pathologisches. In den Metastasen im rechten Kniegelenk und den Lymphdrüsen ist die Verhornung des Epithelgewebes sehr stark ausgeprägt, während die Leber, das Zwerchfell und das Bauchfell nur Andeutung von Verhornung aufweisen.

Einen ähnlichen Fall von Metaplasie des Epithels in Gestalt von Verhornung und zwar nicht bloss im Ureter, sondern auch in der Metastase im vierten Lendenwirbel beschreibt L. Adler in seiner Arbeit „Beitrag zur Kenntnis der primären Tumoren des Ureter".

Es handelt sich um ein Carcinom, das teilweise schon sehr nekrotisch nach dem Typus der Papillome

gebaut ist, und auch in seinen Epithelzapfen und -nestern die papillomatöse Struktur wiederholt. Streckenweise erkennt man deutlich einen platten Epithelkrebs mit Verhornung der Zellen. Während im Falle Kischenskys die Neubildung von der epidermisierten Schleimhaut ausging und darum den Charakter des verhornten platten Epithelkrebses trug, glaubt Adler, dass die Metaplasie des Epithelgewebes, auch in der Wirbelmetastase, während des Wachstumes des Tumors entstanden sei, während die übrige Ureterschleimhaut verschont ist. Der Unterschied gegen den Fall von Kischensky liegt darin, dass auch das nicht carcinomatöse Schleimhautepithel bei jenem verhornt war, während in Adlers Fall das Carcinom von einer normalen Epithelschicht ausging.

Völcker und Hektoen beschreiben medulläre Carcinome des Ureter, die beide ohne Besonderheit sind, während in einem Fall von medullärem Krebs des Ureter, den Wiesingoch Blicks beschreibt, der ganze Ureter in einen Strang von Kleinfingerdicke verwandelt war, der kein Lumen zeigte, wohl aber anstelle der Schleimhaut ein zerfallenes Neoplasma. Die Wucherung hatte zu einer Hydronephrose geführt und zu einer Aussaat von hanfsamen- bis erbsengrossen Knoten auf dem Peritoneum. Um den oberen Teil des Rectums fand sich eine zirka 10 cm lange Masse von carcinomatösen Lymphdrüsen.

Einen weiteren Fall von primärem Uretercarcinom beschreibt Vorpahl. Auch in diesem Fall handelt es sich um einen medullären Krebs an der Mündung des rechten Ureter, der aber in einem Scirrhus des mittleren Teils des rechten Ureter übergeht. Im mikroskopischen Bild lässt sich allmählich der Uebergang des weichen,

zerfliesslichen Gewebes in den kompakten Scirrhus verfolgen. Dieser Fall unterscheidet sich von den meisten anderen dadurch, dass er nichts von dem papillärem Bau zeigt, der die anderen charakterisiert. Es hatte zu Metastasen in der rechten Lunge, den Lymphdrüsen, dem Fettgewebe des kleinen Beckens geführt. Von weiteren primären Carcinomen des Ureter fand ich noch folgende:

Zironi berichtet von einem Fall, in welchem, wie gewöhnlich, das Bild der Hydronephrose auftrat. Es wurde die Nephrotomie gemacht und beim Eingehen mit dem Finger fand man eine der Ureterenwand aufsitzende nussgrosse Geschwulst, die man in zwei Teilen vollständig entfernen konnte. Nach kurzer Zeit trat der Exitus wegen Erschöpfung ein. Bei der Sektion fand sich ein primäres Uretercarcinom mit Metastasen in den periurethralen Lymphdrüsen.

Ferner berichtet Julius Richter über ein gelegentlich bei der Sektion einer achtzigjährigen Patientin gefundenes Carcinom. Dieselbe war bis drei Monate vor ihrem Tode gesund, und dann plötzlich mit Haematurie, Kreuzschmerzen und Schmerzen in der rechten Gesässhälfte, die in das rechte Bein ausstrahlten, erkrankt. Der Tumor war etwa haselnussgross, sass im rechten Ureter, zirka 3 cm über seiner Einmündung in die Blase und zeigte deutlich papillären Bau. Es fanden sich alle Zeichen einer malignen Neubildung; eine in der Nähe des oberen Ureterendes befindliche, ungefähr wallnussgrosse Lymphdrüse neben der Wirbelsäule war vollständig von carcinomatösem Gewebe durchsetzt. Die mikroskopische Untersuchung des Tumors liess papillomatösen Bau erkennen. Man hatte zur Untersuchung Stücke gewählt, die sowohl nach

oben als auch nach unten den Uebergang des Tumors in die normale Schleimhaut bildeten. Dabei ergab sich, dass sich völlig unvermittelt aus der normalen Schleimhaut schlanke verzweigte, papilläre Effloreszenzen erhoben, die den Charakter des Uebergangsepitheles trugen, sich aber durch die Atypie der Epithelzellen auszeichnet. Der maligne Charakter wurde ausserdem durch das Tiefenwachstum und die kleinzellige Infiltration mit Rundzellen und vor allem durch die Atypie der Zellen festgestellt.

C. K. Minnich berichtet ferner über ein Carcinom im unteren Drittel des rechten Ureter. Dasselbe wurde bei einer 66jährigen, an doppelseitiger Pyelocystonephritis erkrankten Frau gefunden. Es handelte sich um eine zerfallene Neubildung, die, an die Blase und die Scheide angelötet, bereits in die Scheide durchgebrochen war.

Drew hat ein carcinomatös entartetes Papillom des linken Nierenbeckens mit papillomatösen Wucherungen der Innenseite des Ureter gefunden. Die Einmündung des Ureter in die Blase war gleichfalls papillomatös entartet.

Im Falle Gersteins fanden sich taubeneigrosse Krebsknoten der rechten Uretermündung, zwei kleine Krebsknoten in der rechten Blasenhälfte, ein Krebsknoten eines rechtsseitigen Nierenkelches, ein erbsengrosser Krebsknoten des rechten mittleren Lungenlappens. Verfasser geht auf die Frage näher ein, ob der Nierenkelch- oder der Ureterkrebs der primäre ist, und neigt sich der Ansicht zu, den Ureterkrebs als den primären aufzufassen, indem er annimmt, dass analog der ascendierenden Lymphangitis bei puerperaler

Sepsis auch die Krebszellen in den Lymphbahnen in die Höhe wandern.

Der letzte in der Literatur untergelegte Fall, ein Epitheliom des Ureter, stammt von H. Rundle. Die Geschwulst gehört dem untersten Abschnitt des Ureter an, umgibt den Ureter und ist mit der hinteren Wand der Blase fest verwachsen. Ausserdem carcinomatöse Infiltration der Samenbläschen und der Vasa deferentia, Metastasen in der Leber, Lunge und den abdominellen Lymphknoten.

Diesen bisher bekannten Fällen von primären Krebs des Ureter kann ich einen neuen Fall hinzufügen, dessen Veröffentlichung ich dem liebenswürdigen Entgegenkommen von Herrn Professor Dr. I. Israel und der gütigen Unterstützung meines verehrten Chefs, des Herrn Dr. Hans Kohn, verdanke.

Frau D., 56 Jahre alt, wurde am 7. Juli 1910 auf der inneren Abteilung des Krankenhauses der jüdischen Gemeinde zu Berlin mit folgender Anamnese aufgenommen. Die Eltern der Patientin starben an unbekannter Ursache. Ein Bruder ist gesund, ebenso der Ehemann. Acht Entbindungen: vier Kinder sind gesund, eine Totgeburt. Ein Kind starb nach acht Tagen, eins an Diphterie, eines, das einer Amme übergeben wurde, an Syphilis (angeblich Infektion durch die Amme). Frühere Krankheiten: Kinderkrankheiten. Bei allen acht Entbindungen musste ärztliche Hilfe in Anspruch genommen werden, da sie sehr schwer verliefen. Der Wochenbettverlauf war immer normal. Letzter Partus vor 18 Jahren. Seit 11 Jahren will die Patientin keine Menses gehabt haben. Seit zirka 10 Jahren traten alle drei bis vier Monate Anfälle von starken, einige Stunden dauernden, krampfartigen und

reissenden Schmerzen auf, die hauptsächlich in der linken Bauchhälfte lokalisiert waren und von da aus in den Rücken und in den linken Arm ausstrahlten. Patientin will dabei Schüttelfrost gehabt haben. Auch soll eine Gelbfärbung der Haut und galliges Erbrechen aufgetreten sein; der Stuhl war dabei gelblich und übelriechend, der Urin dunkelbraunrot und spärlich. Nach dem Anfall trat der Urin wieder in normaler Quantität, nicht vermehrt auf.

Während dieser ganzen Zeit bemerkte Patientin eine langsam wachsende Bauchgeschwulst, die sich in den letzten Jahren wohl wenig vergrösserte.

Jetzige Beschwerden: Von Januar bis März will Patientin nach einigen sehr heftigen Anfällen ikterisch gewesen sein; während dieser Anfälle strahlen die Schmerzen auch ins linke Bein aus. Häufiger soll erfolgloser Urindrang, häufig auch Abgang von angeblich blutigem Urin, zeitweise „in Stücken" aufgetreten sein; ebenso will Patientin heftiges Erbrechen gehabt haben. Angeblich Gewichtsabnahme von 20 Pfund. Schlaf und Appetit schlecht, Stuhlgang: seit längerer Zeit Verstopfung; in letzter Zeit auch durch Einläufe nicht zu regulieren.

Status präsens. Patientin ist klein, in mittlerem Ernährungszustand, Schleimhäute blass, keine Oedeme, Exantheme, Drüsenschwellung, Zunge belegt. Leicht ikterische Färbung der Konjunktiven. Thorax: ohne Besonderheiten. Nur im Vergleich zum Abdomen etwas kurz.

Pulmones:

Perkussion: Tiefstand der unteren Lungengrenzen hinten beiderseits in Höhe der elften Rippe; doch besteht hinten links schon von der neunten Rippe ab-

wärts Schallverkürzung. Sonst überall normaler Klopfschall. Auscultation: überall reines, vesikuläres Athmen.

Cor:

Perkussion: normale Grenzen, Spitzenstoss nicht fühlbar. Auskultation: kleine, regelmässige, kräftige Herzaktion, nur der erste Ton an der Spitze ist etwas dumpf. Puls: beiderseits gleichzeitig, regelmässig, klein, ziemlich weich, mässig beschleunigt.

Abdomen: gross. Nach reichlicher, künstlich herbeigeführter Darmentleerung im allgemeinen ziemlich weich; doch füllt das ganze linke Epi- und Mesogastrium ein kindskopfgrosser, glatter Tumor von mittlerer Konsistenz aus, der nach oben hin unter dem Rippenbogen verschwindet. Perkutorisch ist er nicht gegen die Milz abzugrenzen. Verschieben lässt er sich kaum, bleibt auch bei Seitenlagerung in seiner Position. Man glaubt zuweilen, vor dem Tumor Darmschlingen palpieren zu können. Das Colon descendens fühlt man nicht auf dem Tumor. Der Nabel ist etwas vorgewölbt, sonstige Erscheinungen eines intraabdomiellen Druckes (Hernien etc.) bestehen nicht.

Vaginale Untersuchung: Die Geschwulst ist mit Sicherheit gegen die Unterleibsorgane abzugrenzen; doch fühlt man im linken Parametrium eine breite steinharte Infiltration, die auch vom Rectrum aus nachzuweisen ist.

9. 6. Im Katheterurin ziemlich viel Harnsäurekristalle, einige Erythrocyten, zahlreiche Leucocyten. Chemisch ist kein Sanguis nachzuweisen.

11. 6. Man glaubt bei tiefer Inspiration manchmal den unteren Milzpol, von der Geschwulst und oberhalb dieser gesondert, unter dem Rippenrande zu fühlen.

15. 6. Bei künstlicher Darmaufblähung vom Anus aus bleibt der Tumor so oberflächlich fühlbar wie zuvor.

17. 6. Verlegung auf die chirurgische Abteilung.

Bei der gynäkologischen Untersuchung findet man die Parametrien frei; dagegen fühlt man links oben hinten, entsprechend der Lage der Adnexe, einen über wallnussgrossen, harten, völlig fixierten Tumor. Die untere Kante des hypochondrischen Tumors verläuft fast horizontal, nur ganz leicht nach hinten und oben ansteigend, sie fühlt sich an wie eine abgestumpfte Leberkante. Der Tumor ist überall von gleichmässiger, ziemlich derber Konsistenz, etwa derjenigen einer cirrhotischen Leber entsprechend. Die andere Kante des Tumors verläuft parallel der Medianlinie und drei Querfingerbreit lateral von derselben. Der Tumor ist im anterior-posterioren Durchmesser stark abgeplattet und überall von glatter Oberfläche, die leicht konvex ist. Nach hinten reicht der Tumor bis zur vorderen Axillarlinie. Nach oben verschwindet er unter dem Rippenbogen. Der Traubesche Raum ist völlig gedämpft; geringe Verschiebung nach rechts in der Seitenlage; geringe respiratorische Verschieblichkeit. Der Schall über dem Tumor überall Schenkelschall.

Diagnose: Sicher ist eine Affektion der linken Niere. Dagegen lässt sich nicht mit Sicherheit sagen, ob der Tumor von der Niere oder von der Milz ausgeht. Er ist wahrscheinlich von maligner Natur. Das angeblich lange Bestehen (10 Jahre) desselben steht mit dieser Annahme in Widerspruch, jedoch handelt es sich wohl um einen Tumor von durchaus solider Konsistens.

Funktionelle Nierenuntersuchung. (Indigcarmin) Cystoskopie. Blase ohne Besonderheiten.

Uretercatherismus gelingt nicht, da das Trigonum (Cystocele) zu tief liegt. Der linke Ureter ist deutlich zu sehen, ohne Besonderheiten. Der rechte ist nicht sichtbar. Aus der Gegend des rechten Ureters intensive Blauausscheidung nach 10 Minuten. Aus dem linken Ureterlumen nach 20 Minuten noch keine Blauausscheidung. Beträchtlich herabgesetzte Funktion links.

17. 6. Operation: Professor Israel. Morphium-Skopolamin-Aethernarkose. Exstirpation der linken Niere und der Milz. Lumboinguinaler Schrägschnitt links. Freilegung der linken Niere. Dabei reisst das Peritoneum an einer ca. 7 cm langen Stelle ein und wird sofort durch fortlaufende Seidennaht geschlossen. Die Niere ist sehr schmal, die Länge etwa normal, das Nierenbecken sehr stark erweitert, mandarinengross, das Fettgewebe hinter der Niere ist schwärzlich verfärbt, etwas sulzig veränderter Blutfarbstoff. Der Ureter reisst bei der Freipräparierung des Nierenbeckens ab und wird nicht ligiert. Das Nierenbecken zeigt einen Recessus, der mit der Ureterwand verwachsen ist. Bei der Freipräparierung des Nierenbeckens wird dieser Recessus vom Ureter losgelöst, sodass er am konservierten Präparat nicht mehr sichtbar ist. Exstirpation der Niere nach Massenligierung des Stieles mit Catgut. Anstelle der Milz wird ein grosser Tumor gefühlt und das Peritoneum in Handbreite incidiert. Man sieht die Oberfläche des Tumors, derjenigen der Milz völlig gleichend mit typischen, perisplenitischen, fibrösen Kapselveränderungen bedeckt. Unterhalb des Rippenbogens besteht eine stufenartige Einkerbung, die ante operationem für den unteren Milzrand oberhalb des grossen Tumors gehalten worden war.

Exstirpation der Milz, die in der Tat den gesamten grossen Tumor darstellt. Die Verwachsungen in der Zwerchfellkuppe sind sehr stark. Abklemmung des Stieles. Beim Abschneiden des Tumors beträchtlicher Blutverlust. Eine mässige, aber kontinuierliche Blutung aus dem ligierten Schwanz des Pancreas wird durch mehrfache Umstechungen gestillt. Wegen der nicht ganz vollkommenen Blutstillung an dieser Stelle wird der gesamte Pancreasstumpf extraperitoeal verlagert und die Peritonealwunde im übrigen durch teils fortlaufende, teils Knopfnähte geschlossen. Ein Tampon wird in die durch Exstirpation der Niere entstandene Wundhöhle, zwei andere Tampons oberhalb und unterhalb des Milzstumpfes geführt. Etagennaht der Bauchwunde bis auf die Tamponlücke. Verband.

Verlauf: Noch während der Operation wird wegen ausserordentlicher Kleinheit des Pulses Koffein und Kampher gegeben. Unmittelbar nach der Operation subcutane Kochsalzinfusion (1 Liter). Nachmittags rectale Infusion von Kochsalz, Kalodal und Zucker. Der Puls hebt sich nicht. Sensorium abends noch klar. Nachts $2^1/_2$ Uhr Exitus.

Sektionsbericht: Ziemlich fettleibige Frau. Auffallende Blässe der Lippen. In der linken Flanke ein langer tamponierter Operationsschnitt.

Abdomen: Die Darmschlingen ebenfalls sehr blass, bedeckt mit hellrotem flüssigen Blut. Im kleinen Becken ca. 1 Tassenkopf freies Blut. Auch sonst in den abhängenden Partien, namentlich in beiden Zwerchfellkuppen etwas flüssiges Blut, etwa $^1/_2$ Tassenkopf in jeder Kuppe. Die Leber ausserordentlich blass, blassbräunlich, ziemlich klein; Oberfläche glatt bis

auf eine kleine narbige Einziehung an der Incisura vesicae felleae; Schnittfläche glatt, ebenfalls blassbraun; in den grossen Pfortaderästen graurote und grauweisse, etwas brüchige verästelte, aber zu einem Klumpen zusammengerollte Blutgerinnsel, die offenbar aus kleineren Gefässen stammen. Die Milz und linke Niere sind nicht vorhanden (siehe Krankengeschichte). — Pancreas: in normaler Lage und Grösse; an seinem Schwanzteil, der blutig imbibiert ist, eine Anzahl von Unterbindungen. Im Ligamentum gastro-colicum verläuft vom linken Rand dieses Ligamentes aus eine kleine fingerdicke, stark geschlängelte Vene durch das ganze Ligament nach rechts. Sie verläuft parallel der grossen Kurvatur, die ca. 1 cm von ihr entfernt ist, und entspricht wohl der Vena gastroepiploica. Sie ist prall gefüllt mit Blut und Gerinnseln, die einen festeren grau-roten Kern einschliessen. Die Vene lässt sich verfolgen nach links hin bis zur Unterbindungsstelle, nach rechts hin in die Pfortader hinein. Im vorderen Blatt des Mesocolon descendens ein etwa 10 Pfennigstück grosser, nicht durch Nähte geschlossener Defekt, entsprechend einer grösseren Nahtreihe im hinteren Blatt. Das Bindegewebe in der Nierengegend blutig imbibiert, der Ureter auf reichlich Kleinfingerdicke erweitert. Drei Zentimeter oberhalb des Orificium vesicale ist die Schleimhaut des Ureter mit 1—2 cm langen, feinen, weichen Zotten besetzt, ähnlich einem Blasenpapillom. Zwei Zentimeter höher hinauf ist sie geschwürig zerfallen, der erhaltene Teil der Ureterwandung derb infiltriert durch Tumormassen, die nach aussen hin in Gestalt eines reichlich wallnussgrossen rundlichen Tumors auf das Bindegewebe übergreifen. Daran

schliessen sich noch 2 cm nach oben wieder lange und kürzere papillomartige Wucherungen, die zum Teil weich und zottig, zum Teil aber derb infiltriert sind. Die Harnblase klein, Schleimhaut blass, ohne Wucherungen. Der rundliche Tumor ziemlich weich, auf dem Durchschnitt von fächriger Zeichnung, in ihm abwechselnd rötlich-graue und grau-gelbe opake Stellen. Er drängt gegen die Nerven des Plexus sacralis an und ist mit einem dicken Nervenstamm fest verwachsen. Nach aussen liegt ihm ein klein-bohnengrosser Tumor an, dessen Schnittfläche etwas vom Aussehen einer Lymphdrüse hat. Die Portio vaginalis uteri narbig verunstaltet, vorhanden. — Uterus: derb, in seiner blassen Muskulatur keine Besonderheit, namentlich keine Tumormassen, von mittlerer Grösse. Adnexe beiderseits intakt, nicht mit dem genannten Tumor adhaerent.

Die rechte Niere von mittlerer Grösse, ziemlich schlaff, graurot, fein granuliert. Ein erbsengrosser ziemlich weicher Tumor in einem Markkegel[1]).

Rectum: Schleimhaut sehr blass, sonst ohne Besonderheit.

Magen: Die Venen im Fundus hochgradig erweitert und geschlängelt, die ganze Magenschleimhaut bräunlich-rot bezw. schiefrig-rot. Im Anfangsteile der Milzvene, die ebenfalls erweitert ist, kleine, bröckliche Thromben. An der Porta hepatis kein Stromhindernis wahrnehmbar.

---

[1]) Die mikroskopische Untersuchung dieses Tumors ergibt ein maligne entartetes kleines Lipom. Jedoch zeigt das entartete Gewebe nicht die Kennzeichen eines metastatischen Carcinoms, sondern gehört der Bindegewebsreihe an.

Die Untersuchung der operativ entfernten Milz ergibt einen 19 : 12 : 6 zentimetergrossen, harten, blutreichen Tumor, der durch eine tiefe narbige Einziehung in zwei annähernd gleiche Teile zerfällt; in dem Grunde der Einziehung ein keilförmiger Bindegewebsherd, der im ganzen grau-weiss, im Zentrum aber gelatinös durchscheinend, teils gelblich - braun opak ist. Die übrige Schnittfläche der Milz gleichmässig dunkelrot gefärbt.

Linke Niere: Bis 9,5 cm lang, das Parenchym ist auf der Vorderseite der Niere in ihrer Mitte bis zu einer Breite von 1,5 cm verschmälert, während es auf der Hinterseite eine mehr gleichmässige Breitenausdehnung von ca. 4 cm zeigt. Der anterior-posteriore Durchmesser der Niere beträgt knapp 2 cm. Das Nierenbecken ist ausserordentlich stark erweitert, von der Grösse einer mittleren Birne. Seine grösste Längsausdehnung an der vorderen Fläche beträgt 9 cm. Das Nierenbecken zeigt ausser zahlreichen Haemorrhagien seiner Schleimhaut nichts Besonderes. Die Breite der Nierenrinde beträgt durchschnittlich $^1/_2$—1 cm, nur am unteren Pole ist ein grösseres, im Durchschnitt markstückgrosses Stück Parenchym mit einer grösseren Menge Marksubstanz erhalten. In der Breite des oberen Poles eine erbsengrosse, mit Blut gefüllte Cyste. Kelche sämtlich ausgedehnt, confluierend. Columnae Bertini bis auf geringe Reste geschwunden mit Ausnahme des unteren Poles.

Brust: Die Lungen ziemlich blutreich, namentlich in den unteren Teilen.

Herz: ziemlich kräftig von mittlerer Grösse, Muskulatur etwas bräunlich. Mitral- und Aortenklappen leicht verdickt.

Oesophagus: mehrere mässig erweiterte Venen.
Larynx und Trachea ohne Besonderheit.

Diagnose: Status nach Milz- und linksseitiger Nierenexstirpation. Auffallende Anaemie der Lippen und Baucheingeweide. Carcinom und Papillome des linken Ureter, linksseitige Erweiterung des Ureter. Alte Narben an der Portio vaginalis uteri. Variköse Erweiterung der Vena lienalis, gastroepiploica, einzelner Magen- und Oesophagus Venen, Thromben in der vena gastroepiploica und lienalis, Embolien in den Pfortaderästen.

Zur mikroskopischen Untersuchung des aus dem Ureter stammenden Tumor wurden verschiedene Stücke demselben entnommen, die einerseits aus der ausserhalb des Ureterlumens gelegenen Tumormasse, andererseits von den das Lumen des Ureter verlegenden Papillenwucherungen und von den Uebergängen dieser Wucherungen in normale Schleimhaut stammen. Die Färbungen der in Paraffin eingebetteten Schnitte wurden mit Haematoxylin-Eosin gemacht.

Fassen wir die aus den verschiedenen Schnitten gewonnenen Resultate zusammen, so ergibt sich folgendes Bild:

Dunkelblaue Züge und Nester von Zellen, die im ganzen unregelmässig polygonal geformt sind, manchmal noch an Cylinderzellen erinnern, im ganzen stets das unzweideutige Aussehen von Epithelzellen haben; im Zentrum der grösseren Zellkomplexe häufig eine ungefärbte Partie, welche aus Schollen sich zusammensetzt, die sich noch vielfach als nekrotische Epithelien erkennen lassen. Als weiterer Bestandteil findet sich im Bilde ein im ganzen ziemlich zellarmes, faseriges Bindegewebe, in welchem hier und da kleine An-

häufungen von Rundzellen zu sehen sind. Die erwähnten Epithelzapfen springen manchmal aus dem Stroma ähnlich hervor, wie ein Blumenbukett an einem Stiel sich entfaltet, und erinnern deutlich an das Bild der Papillome. Nicht immer liegt das Epithel in solch festem Verbande, sondern man sieht auch, dass es sich in die Lymphspalten des Bindegewebes einzwängt. Manchmal scheinen auch etwas grössere Lymphgefässchen von Epithelzellen ausgefüllt zu sein. Mitosen finden sich in mässiger Zahl. Ein Uebergang von normaler Schleimhaut in Tumormasse hat sich nicht finden lassen, da überall die Ureterschleimhaut im Bereich des Tumors durch Ulcerationen zerstört ist. Ein kleines, dem Ureter entnommenes Papillom, das schon makroskopisch von den weichen flottierenden Zotten sich unterscheidet, zeigt ebenfalls bereits krebsige Entartung. Eine feine makroskopisch als normal erscheinende Zotte zeigt gleichfalls krebsige Entartung. In einem mehrere Zentimeter oberhalb des Tumors gelegenen Stück der Ureterwand eine ziemlich beträchtliche Infiltration mit Leukocyten und epithelähnlichen nicht genauer zu definierenden Zellen.

Fassen wir den pathologisch-anatomischen und klinischen Befund zusammen, so haben wir, wenn wir von der Erkrankung der Milz und der Gefässe wie sie im Sektionsbericht beschrieben worden sind, absehen, da beides einer genaueren Bearbeitung von anderer Seite unterzogen werden wird, eine Hydronephrose der linken Niere, hervorgerufen durch einen papillomatösen Tumor maligner Natur. Für die maligne Beschaffenheit dieses Tumors sprechen folgende Merkmale:

Bei Besichtigung mit blossem Auge sehen wir schon die Ausgänge von der Schleimhaut, die geschwürig zerfallen ist, das Hineinwuchern der Geschwulst in die Umgebung; erhärtet wird die Annahme der Malignität dann durch das mikroskopische Bild, das alle Charakteristika eines Carcinoms zeigt; Epithelzapfen, die ganz atypisch wuchern, in das Nachbargewebe eindringen, schnelles Wachstum, darum Neigung zu Nekrosen in dem schlecht vascularisierten Zentrum der Zapfen, dazwischen ein bindegewebiges Stroma mit kleinzelliger Infiltration. Klinisch hatte das typische Bild der intermittierenden Hydronephrose bestanden, und man hatte bei Palpation per vaginam auf der linken Beckenseite einen harten Tumor gefühlt, zwei Umstände, welche die Diagnose mit einiger Wahrscheinlichkeit gestatteten. Dass das Hindernis, wenigstens zeitweise, ein absolutes war, bewies der Ureterenkatheterismus, bei welchem sich auf der rechten Seite nach kurzer Zeit nach der Injektion von Indigkarmin eine blaue Ausscheidung zeigte, während sie aus der linken Untermündung ausblieb. Natürlich musste das Hindernis nicht notwendig ein Tumor sein. Auch ein Ureterstein hätte die Ursache der Harnverhaltung sein können. Da kam aber der Annahme eines malignen Tumors der Umstand zu statten, dass die Patientin angeblich 20 Pfd. an Gewicht verloren hatte. Diese drei Momente, Hydronephrose, fühlbarer Tumor und Kachexie dürften, wie unser Fall lehrt, die Diagnose eines Uretertumors ermöglichen.

Zum Schluss sei mir noch erlaubt, Herrn Professor Dr. Israel und Herrn Dr. Hans Kohn meinen herzlichsten Dank für die vielseitige Förderung, die sie meiner Arbeit zuteil werden liessen, auszusprechen.

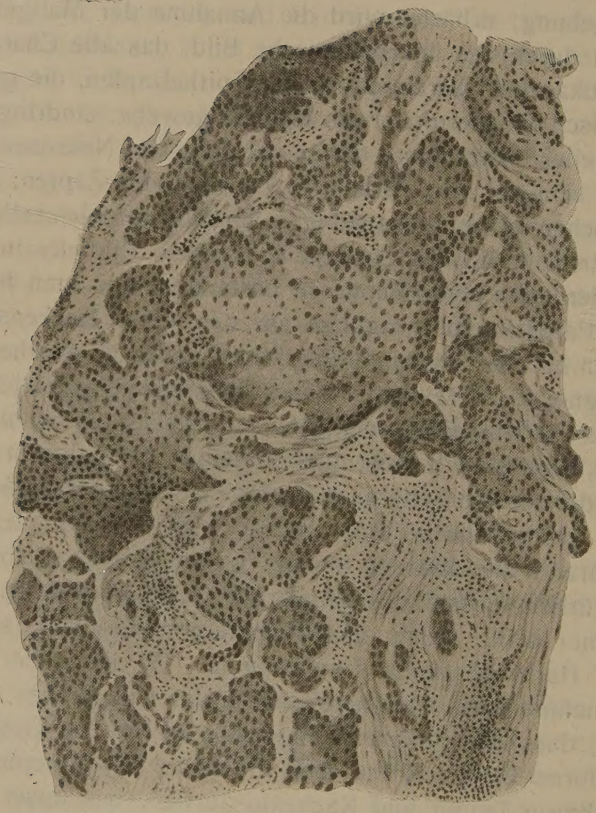

Lebenslauf.

Ich, Emil Loewenstein, bin am 25. Mai 1882 zu Berlin als Sohn des verstorbenen Kaufmanns Gustav Loewenstein geboren und in der jüdischen Religion erzogen worden. Ich erhielt meine Vorbildung auf dem Kgl. Friedrich- Wilhelms- Gymnasium zu Berlin und dem städt. Gymnasium zu Gartz a. O., wo ich im August 1902 das Zeugnis der Reife erwarb. Ich habe ein Semester klassische Philologie und Geschichte studiert, dann meiner Militärpflicht genügt, und wandte mich darauf dem Studium der Medizin zu. Bis zum Schluss des 7. Semesters blieb ich in Berlin, bestand daselbst im Mai 1906 die ärztliche Vorprüfung, studierte von Ostern 1907 bis August 1908 in Freiburg und bestand 1909 die ärztliche Staatsprüfung. Mein practisches Jahr absolviere ich seit dem 1. September 1909 am Krankenhause der jüdischen Gemeinde zu Berlin, und habe mich ausschliesslich der innern Medezin und der Pathologie gewidmet.

Meine Lehrer waren:

In Berlin die Professoren: Drude, Engelmann, Gabriel, Hertwig, Hildebrand, F. Klemperer, Kraus, Landolt, Lesser, Orth, Schwendener, H. Virchow, Waldeyer, Warburg.

In Freiburg die Professoren: Aschoff, Bäumler, Bloch, Hoche, Keibel, Killian, Kraske, Krönig, Pankow, Schleip, Schottelius Schüle.